УДК 616.002.5:616-08
DOI 10.25587/SVFU.2022.28.3.005

О.И. Филиппова, А.А. Егорова, Е.Н. Ефремова, А.А. Васильева

ОПЫТ ПРИМЕНЕНИЯ СУРФАКТАНТА В ЛЕЧЕНИИ БОЛЬНЫХ ТУБЕРКУЛЕЗОМ ЛЕГКИХ

Аннотация: Эпидемическая ситуация по туберкулезу в РС (Я) имеет положительные тенденции – показатель заболеваемости туберкулезом снизился в 1,6 раза, составив в 2021 году 28,6 на 100 тыс. нас., распространенность туберкулеза снизилась на 34 % и в 2021 году достигла 56,2 на 100 тыс. нас., бациллярность снизилась в 1,5 раза по сравнению с 2019 годом, но множественная лекарственная устойчивость (МЛУ) возбудителя продолжает оставаться на достаточно высоком уровне, составляя 29,5 %-31,7 % [1]. В статье нами представлен опыт применения ингаляционного препарата сурфактант-БЛ у 9 пациентов стационара НПЦ «Фтизиатрия» с лекарственно-устойчивым туберкулезом органов дыхания на фоне стандартной химиотерапии с учетом лекарственной чувствительности микобактерий туберкулеза, включая одного пациента, выделяющего нетуберкулезные микобактериии. Всем пациентам была назначена химиотерапия, включающая 5-6 противотуберкулезных препаратов, в комплексе с ингаляциями сурфактанта-БЛ [2,3]. Ингаляционный липосомный препарат сурфактант-БЛ значительно облегчил отхождение мокроты, тем самым способствовал санации полостей распада, ускорению исчезновений симптомов туберкулезной интоксикации. В статье представлены два клинических примера, демонстрирующих эффективность комплексной терапии пациента с впервые выявленным деструктивным туберкулезом органов дыхания и пациента с диагностированным микобактериозом.

ФИЛИППОВА Ольга Ивановна – заведующая ОТОД ГБУ РС (Я) «НПЦ «Фтизиатрия» им. Е.Н. Андреева». Адрес: 677000 РС (Я), г. Якутск, ул. Чиряева, 1/1. Телефон: +7914-271-53-53. E-mail: filippovaolga08@gmail.com

FILIPPOVA Olga Ivanovna – Head of Respiratory Tuberculosis Department, State-Funded Institution of the Sakha Republic (Yakutia) “E.N. Andreev “Phthisiatry” Research-Practice Center”. Address for correspondence: Russian Federation, Sakha Republic (Yakutia), 677000, Yakutsk, ul. Chiryaeva, 1/1, kv. 44. Mobile: +79142715353. E-mail: filippovaolga08@gmail.com

ЕГОРОВА Александра Алексеевна – врач-фтизиатр ОТОД ГБУ РС (Я) «НПЦ «Фтизиатрия» им. Е.Н. Андреева». Адрес: 677005 РС (Я), г. Якутск, ул. П. Алексеева, 87/7. Телефон: +7924-761-81-47. E-mail: aleksandraegorova57274@gmail.com

EGOROVA Aleksandra Alekseevna – TB clinician, Respiratory Tuberculosis Department, State-Funded Institution of the Sakha Republic (Yakutia) “E.N. Andreev “Phthisiatry” Research-Practice Center”. Address for correspondence: Russian Federation, Sakha Republic (Yakutia), 677005, Yakutsk, ul. Petra Alekseeva, 87/7, kv. 42. Mobile: +79247618147. E-mail: aleksandraegorova57274@gmail.com

ЕФРЕМОВА Ефросинья Николаевна – врач-фтизиатр ОТОД ГБУ РС (Я) «НПЦ «Фтизиатрия» им. Е.Н. Андреева». Адрес: 677005 РС (Я), г. Якутск, ул. П. Алексеева, 87/7. Телефон: +7924-165-97-60. E-mail: khocho1973@gmail.com

EFREMOVA Efrosinia Nikolaevna – TB clinician, Respiratory Tuberculosis Department, State-Funded Institution of the Sakha Republic (Yakutia) “E.N. Andreev “Phthisiatry” Research-Practice Center”. Address for correspondence: Russian Federation, Sakha Republic (Yakutia), 677005, Yakutsk, ul. Petra Alekseeva, 87/7, kv. 33. Mobile: +79241659760. E-mail: khocho1973@gmail.com

ВАСИЛЬЕВА Айна Андреевна – врач-фтизиатр ОТОД ГБУ РС (Я) «НПЦ «Фтизиатрия» им. Е.Н. Андреева». Адрес: 677000 РС (Я), г. Якутск, 203-й мкр, 20 корпус. Телефон: +7914-225-61-10. E-mail: Aynagold5s@mail.ru

VASILIEVA Ayna Andreevna – TB clinician, Respiratory Tuberculosis Department, State-Funded Institution of the Sakha Republic (Yakutia) “E.N. Andreev “Phthisiatry” Research-Practice Center”. Address for correspondence: Russian Federation, Sakha Republic (Yakutia), 677000, Yakutsk, mikrorayon 203, korpus 20, kv. 384. Mobile: +7142256110. E-mail: Aynagold5s@mail.ru

Ключевые слова: туберкулез органов дыхания, бактериовыделение, множественная/широкая лекарственная устойчивость, микобактерии туберкулеза, нетуберкулезные микобактерии, химиотерапия, сурфактант-БЛ.

O. I. Filippova, A. A. Egorova, E. N. Efremova, A. A. Vasilieva

USING SURFACTANT IN THE TREATMENT OF PATIENTS WITH PULMONARY TUBERCULOSIS

Abstract. The experience of using the inhaled drug Surfactant-BL in patients with tuberculosis of the respiratory organs on the background of standard chemotherapy is presented, taking into account the drug sensitivity of Mycobacterium tuberculosis. The epidemic situation of tuberculosis in the Republic of Sakha (Yakutia) has positive trends: the incidence rate of tuberculosis has decreased by 1.6 times, amounting to 28.6 per 100,000 population in 2021; the prevalence of tuberculosis in the republic in 2021 reached 56.2 per 100,000 population (-34.8 % compared to 2019). Despite the decrease in tuberculosis bacillarity (by 1.5 times compared to 2019), the multidrug resistance (MDR) of the pathogen continues to remain at a fairly high level, amounting to 29.5 % – 31.7 %. Patients are prescribed chemotherapy with 5 anti-TB drugs, against the background of which inhalation of surfactant significantly facilitates sputum discharge, and therefore contributes to the rehabilitation of decay cavities, accelerates the disappearance of symptoms of tuberculosis intoxication.The article presents two clinical cases, demonstrating the effectiveness of complex therapy in a patient with newly diagnosed destructive tuberculosis of the respiratory system and a patient with diagnosed mycobacteriosis.

Keywords: respiratory tuberculosis, bacterial excretion, multidrug/extensive drug resistance, mycobacterium tuberculosis, nontuberculous mycobacteria, chemotherapy, surfactant-BL.

Актуальность.

Эпидемическая ситуация в РС (Я) по туберкулезу имеет положительные тенденции. При сравнении эпидемиологических показателей за 2019 – 2021 гг. отмечается следующее. Показатель заболеваемости туберкулезом населения в 2021 г. снизился 1,6 раза по сравнению с 2019 г. и составил 28,6 на 100 тыс. нас. Число состоящих на диспансерном учете снизилось в 1,5 раза – с 832 чел. в 2019 г. до 549 чел. в 2021 г. Показатель распространенности туберкулеза в республике с 2019 г. по 2021 г. снизился на 34,8 % и достиг 56,2 на 100 тыс. нас. Показатель бациллярности туберкулеза снизился до 27,1 на 100 тыс. нас. (в 1,5 раза по сравнению с 2019 г. Но необходимо отметить, что доля пациентов с множественной лекарственной устойчивостью (МЛУ) микобактерий туберкулеза (МБТ) остается высокой: в 2021 г. она зарегистрирована у 29,5 % впервые выявленных больных туберкулезом органов дыхания (ТОД), в сравнении с 31,7 % в 2020 г. и 28,1 % в 2019 г. [1].

С 2020 г. после объявления пандемии по НКВИ ситуация по раннему выявлению туберкулеза на ранних стадиях ухудшилась – стали чаще выявляться распространенные деструктивные формы ТОД, сопровождающиеся выраженной туберкулезной интоксикацией, трудноотделяемой мокротой, дыхательной недостаточностью.

Для более быстрой нормализации самочувствия, температуры, облегчения отхождения мокроты и уменьшения одышки и других клинических проявлений существуют методики дополнения стандартной противотуберкулезной химиотерапии назначением липосомных препаратов с учетом лекарственной чувствительности МБТ.

Среди эффективных липосомных препаратов известны сурфактанты, широко применяемые в настоящее время при лечении дыхательной недостаточности у новорожденных, а также у взрослых и детей. Одним из таких препаратов является «Сурфактант-БЛ».

Препарат сурфактант-БЛ – высокоочищенный природный сурфактант, полученный из легких крупного рогатого скота, является комплексом веществ из смеси фосфолипидов и сурфак-

тант-ассоциированных белков, обладает способностью снижать поверхностное натяжение на поверхности легочных альвеол, предотвращая их коллапс и развитие ателектазов. Сурфактант-БЛ восстанавливает содержание фосфолипидов на поверхности альвеолярного эпителия, стимулирует вовлечение в дыхание дополнительных участков легочной паренхимы и способствует удалению вместе с мокротой токсичных веществ и инфекционных возбудителей из альвеолярного пространства. Препарат повышает активность альвеолярных макрофагов и угнетает экспрессию цитокинов полиморфноядерными лейкоцитами (в том числе эозинофилами); улучшает мукоцилиарный клиренс и стимулирует синтез эндогенного сурфактанта альвеолоцитами II типа, а также защищает альвеолярный эпителий от повреждений химическими и физическими агентами, восстанавливает функции местного врожденного и адаптивного иммунитетов [4, 5].

Препарат, согласно инструкции по применению, показан в комплексной терапии туберкулеза легких как у пациентов с впервые выявленным туберкулезом, так и при рецидиве заболевания, при инфильтративной (с распадом и без распада) или кавернозной клинической форме, в том числе при наличии лекарственной устойчивости МБТ, включая МЛУ. Противопоказания: наличие/склонность к кровохарканью и легочным кровотечениям; синдром утечки воздуха; детский возраст до 18 лет.

Цель настоящего исследования – изучить клинический пример применения ингаляционного препарата «Сурфактанта-БЛ» на фоне стандартного режима химиотерапии с учетом лекарственной чувствительности МБТ у больных ТОД и микобактериозом.

Материалы исследования.

Для исследования были отобраны 9 пациентов с деструктивным туберкулезом легких, которые проходили лечение в терапевтических отделениях ГБУ РС (Я) «НПЦ «Фтизиатрия» им. Е.Н. Андреева» в 2021 – 2022 гг. В исследовании также участвовал 1 пациент с микобактериозом, выделяющий нетуберкулезные микобактерии с определенной лекарственной устойчивостью возбудителя.

Всем отобранным пациентам в стандартный режим химиотерапии был включен ингаляционный препарат сурфактант-БЛ (ООО «Биосурф», г. Санкт-Петербург, регистрационный номер ЛСР -010019/08). Исследование проводилось в соответствии с этическими стандартами, установленными Хельсинкской декларацией (1969 г.) и ее более поздними поправками (2013 г.). Протокол исследования был одобрен этической комиссией ГБУ РС (Я) «НПЦ «Фтизиатрия» им. Е. Н. Андреева». Перед включением в исследование было получено информированное согласие пациентов.

Результаты.

Среди исследуемых пациентов преобладали лица до 60 лет – 89 %, в том числе 44 % в возрасте 30 – 49 лет (рис. 1).

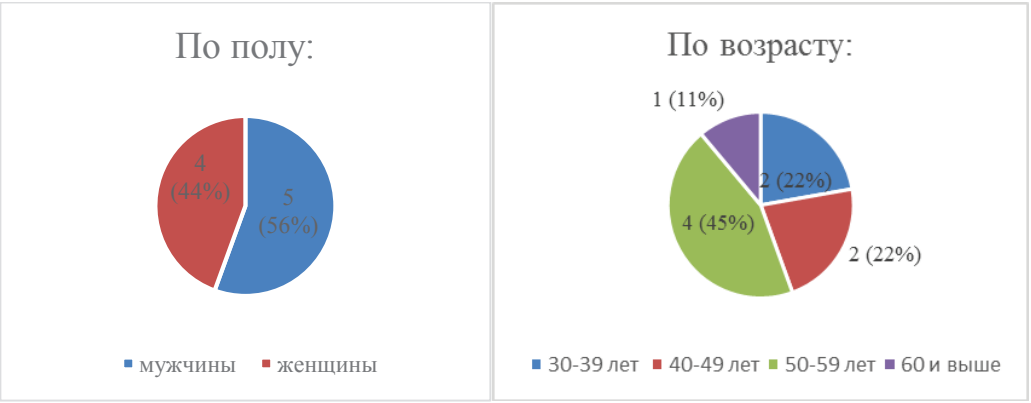

Рис. 1. Возрастно-половая характеристика больных туберкулезом органов дыхания (n=9)

Все пациенты выявлены по обращаемости, ФЛГ не проходили более 2 лет. Двое пациентов были с впервые установленным диагнозом – по одному случаю ТОД и микобактериоз. 7 пациентов находились на диспансерном учете с хроническим туберкулезом более 5 лет. Дыхательная недостаточность 2-3 ст. диагностирована в 100 % случаев.

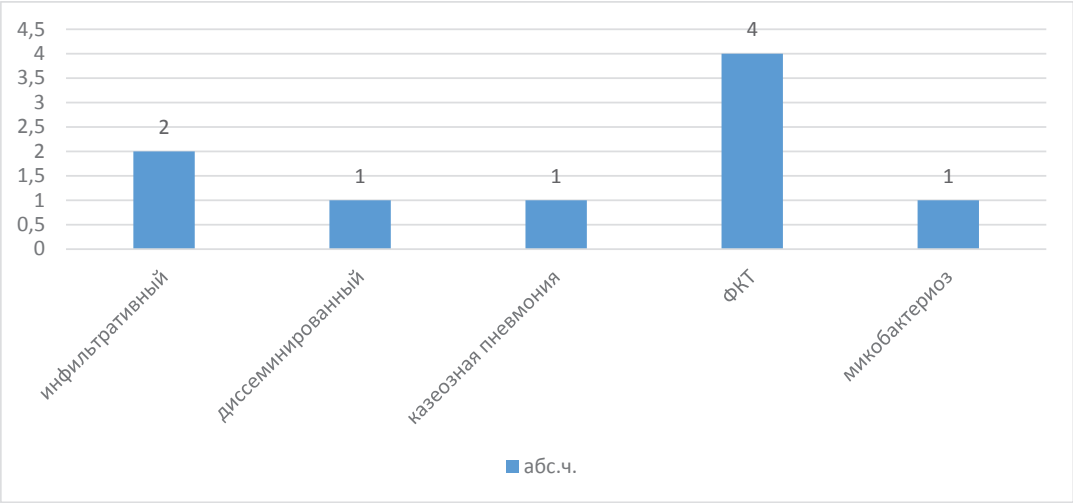

Рис. 2. Распределение по формам туберкулеза органов дыхания

Как показано на рис. 2, преобладали пациенты с фиброзно-кавернозным туберкулезом легких (ФКТ) – 4 (44,4 %), инфильтративная форма ТОД диагностирована у 2 (22,2 %), в том числе у 1 пациента впервые. По 1 (11,1 %) диссеминированный туберкулез и казеозная пневмония. Одному пациенту был выставлен диагноз микробактериоз, подтвержденный выявленными нетуберкулезными микобактериями.

Все наблюдаемые выделяли лекарственно-устойчивые МБТ: МЛУ- 4 (44 %), ШЛУ – 5 (56 %). Спектр лекарственной устойчивости (ЛУ) МБТ представлен в табл. 1.

Таблица 1 – Спектр лекарственной устойчивости МБТ

1	HRSEtoCsOfx
1	HRSCmKmEEtoRbCsLfxOfx MfxPasZ
1	HRSEEtoOfxAmKmCmCsMfxPAS
1	H,R,S,Rb,Ofx, Km E Z Lfx
1	HRRbSEAmKmCmCsOfxMfx
2	HRSEZ
1	HRSEKmEtoCsPasOfx
1	HRZES
1	HREEtoOfxPAS (НТМБ*)

Примечание: H (Изониазид), R (Рифампицин), S (Стрептомицин), Eto (Этионамид), Cs (Циклосерин), Ofx (Офлоксацин), Km (Канамицин), E (Этамбутол), Rb (Рифабутин), Mfx (Моксифлоксацин), PAS (ПАСК), Z (Пиразинамид), Am (Амикацин), Lfx (Левофлоксацин), Lzd (Линезолид), Cm (Капреомицин), Tzd (Теризидон), Bq (Бедаквилин), *НТМБ (Нетуберкулезный микобактериоз).

После начала химиотерапии через 14 – 28 дней в схему лечения был включен сурфактант-БЛ ежедневно в виде ингаляций по 25 мг на физиологическом растворе 0,9 % № 10 дней, затем 3 раза в неделю № 14 до еды, всего 24 дозы сурфактанта-БЛ.

При контрольном обследовании отмечено улучшение самочувствия: уменьшение одышки у 40 % больных, разжижение и улучшение отхождения мокроты у 70 %, уменьшение интенсив-

ности бактериовыделения у 30 % больных хроническим туберкулезом, прекращение бактериовыделения у 100 % впервые выявленных пациентов.

При компьютерно-томографическом (КТ) контроле отмечалась выраженная положительная динамика у впервые выявленной пациентки с казеозной пневмонией и МЛУ в виде значительного рассасывания инфильтративно-очаговых изменений, уменьшения полостей распада, формирования вторичного поликистоза. При поражении НТМБ также отмечалось рассасывание инфильтративных изменений.

У хронических больных значительной КТ-динамики не наблюдалось. Отмечается клиническое улучшение в виде уменьшение кашля и одышки.

В качестве эффективного применения сурфактанта-БЛ нами представлены 2 примера.

Клинический пример 1.

Пациентка П., 54 года, поступила в Отделение туберкулеза органов дыхания (ОТОД) ГБУ РС (Я) «НПЦ «Фтизиатрия» им. Е.Н. Андреева» (далее НПЦ «Фтизиатрия») 24.11.2021 г. с диагнозом «Казеозная пневмония левого легкого в фазе обсеменения, МБТ+, МЛУ (HRZES). А 18.3 Туберкулезный мезаденит. Сопутствующий: М 05.8 Ревматоидный артрит, поздняя стадия, полиартрит с преимущественным поражением суставов кистей рук, стоп, КС, ЛС, ЛЗС, акт 3. ФНС 3. К 21.0 Рефлюкс-эзофагит 2 ст. К29 Хронический гастродуоденит, вне обострения. Вторичная гипохромная анемия легкой степени. Е 11 Сахарный диабет 2 типа».

Из анамнеза: ранее туберкулезом не болела, туберкулезный контакт отрицает. Последняя ФЛГ в 2019 г. – норма. Обратилась в РБ№ 2-ЦЭМП 23.11.2021 г. с симптомами острого живота, жалобами на слабость, кашель с гнойной мокротой, одышку при незначительной физической нагрузке, потерю в весе, снижение аппетита. Дообследование выявило изменения в легких, в связи с чем пациентка была переведена в провизорное отделение НПЦ «Фтизиатрия». В мокроте методом ПЦР GX обнаружены МБТ с устойчивостью к R. Взята на учет по 1 группе диспансерного наблюдения (ГДН) с диагнозом: казеозная пневмония левого легкого в фазе обсеменения, МБТ+, ЛУ R. Назначено лечение по 4 режиму химиотерапии (РХТ) интенсивная фаза (ИФ) – Lfx Lzd Cm Tzd Bq.

При поступлении КТ органов грудной клетки (ОГК) от 24.11.2022 г.: левое легкое уменьшено в объеме, за счёт субтотальной консолидации, на фоне которых определяются множественные разнокалиберные неправильной формы полости распада, с максимальными размерами 4,0*12,1*5,3см, бронхи прослеживаются частично. В правом легком по всем легочным полям определяются множественные перибронхиальные очаги консолидации, сливающиеся между собой, преимущественно перибронхиального расположения. Лимфатические узлы паратрахеальные, подмышечные, бронхопульмональные и шейные увеличены до 1,2см. Заключение: субтотальная консолидация левого легкого с множественными полостями распада. Перибронхиальные очаги консолидации в правом легком по всем легочным полям. Лимфаденопатия.

Исследование мокроты: люминесцентная микроскопия от 26.11.2021 г. – КУМ2+, посев на ЖПС и ППС – МБТ2+;

Бронхоскопия (11.2021): Гнойный эндобронхит главных бронхов. Дистония МЧТ 1-2 ст. Диффузный эндобронхит 1-2 ст.

Назначена интенсивная фаза 4 РХТ: Lfx 1000 мг, Cm 750 мг внутривенно капельно, Lzd 600 мг, Tzd 500 мг, Bq 200 мг 3 раза в неделю внутрь.

Через 14 дней подключен сурфактант-БЛ ежедневно в виде ингаляций (ООО «Биосурф», Россия) по 25 мг на физиологическом растворе 0,9 % № 10 ежедневно, далее 3 раза в неделю в течение 6 недель, всего больная получила 24 дозы сурфактанта-БЛ.

После 6 ингаляций сурфактантом отмечалось клиническое улучшение самочувствия в виде разжижения мокроты, облегчения ее отхождения, уменьшения кашля. По окончании курса ингаляций кашель прекратился полностью.

После получения 240 доз ИМ РХТ проведены контрольные исследования.

По КТ ОГК от 25.07.2022 г.: правое легкое в полном объеме. В S1, S2, S3, S4 правого легкого определяются немногочисленные очаги средней интенсивности. В S3 сохраняются тонкостенные полости размером до 1,3 см. Правый корень структурный, без гиперплазированных лимфоузлов. Левое легкое уменьшено в объеме. Верхняя доля легкого разрушена – на фоне инфильтративного уплотнения легочной ткани прослеживаются разнокалиберные, сообщающиеся полости распада размером до-2,5х3,4 см и расширенные, деформированные просветы бронхов. В плевральной полости, на уровне верхней доли, сохраняется небольшое количество жидкости толщиной до 1,2 см. В нижней доле, в S6 сохраняются полости размером до 2,1х2,5 см, дренируемые бронхами. В прилежащей легочной ткани S6 сохраняется незначительная инфильтрация и очаги. В S8, S9 левого легкого полости незначительно увеличились в размерах до 8,9х12,6х11,1 см, часть из них сообщается с бронхами. Корень левого легкого не расширен, подтянут вверх. Диафрагма слева уплощена, приподнята. В верхнем средостении лимфатические узлы паравазальной группы до 0,9 см, ретрокавальной группы до 0,7 см. В динамике в верхней доле левого легкого сохраняются полости, в плевральной полости сохраняется небольшое количество жидкости толщиной до 1,2 см. Заключение: казеозная пневмония левого легкого в фазе начала рассасывания, с формированием поликистоза легкого. Следовое количество жидкости в плевральной полости левого легкого. Динамика положительная.

Пациентка переведена на фазу продолжения с 02.08.2022 г. (Lfx Lzd Tzd). В результате проведенного комплексного лечения отмечается положительная КТ динамика, прекращение бактериовыделения люминесцентной микроскопией и методом посева с сентября 2021 г.

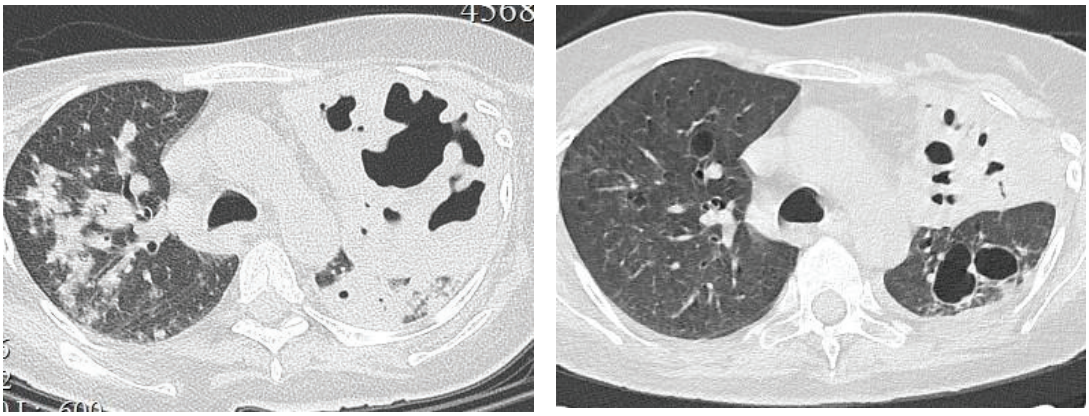

23.11.2021 г. 25.07.2022 г.

Рис. 3. Пациентка П., КТ ОГК в динамике 7 мес.

Клинический пример 2.

Пациентка Т., 72 года, поступила в ОТОД НПЦ «Фтизиатрия» 20.06.2022 г. с диагнозом «А31.9 Диссеминированный микобактериоз легких в фазе инфильтрации и распада. КУМ(+). Микобактериоз кишечника. МЛУ HREEtoOfxPAS. «0» ГДН. Осложнения: J 41.1 Гнойный эндобронхит ПВДБ, ЛВДБ. J 96 ДН 1-2 ст. I 27.9 ХЛСН 2. Е 44 Недостаточность питания тяжелой степени. Сопутствующий диагноз: J 41 Хронический деформирующий бронхит. J 47 Бронхоэктазы в верхних долях и С 6 легких. I 25 ИБС. Стенокардия напряжения ФК1. I 11 ГБ 2 ст. АГ 2 ст. Риск ССО4. С 18.9 ЗНО ободочной кишки неуточненной локализации. Рак ободочной кишки Т3 N0 M0 IIa ст. Состояние после операции от 05.02.2015 г. Прогрессирование от 06.2015 г., mts подвздошные л/у. Состояние после 3 курсов ПХТ (мейо)».

Из анамнеза: ранее туберкулезом не болела, туберкулезный контакт отрицает. При изучении рентген-архива впервые изменения в легких выявлены с 2017 г. Неоднократно проходила обследования по поводу ХОБЛ с периодическими сезонными обострениями в последние 5 лет.

Последнее обострение наблюдалось с августа 2021 г., когда появились покашливание, по вечерам учащение кашля, повышение температуры до 39^{0}С, слабость. Самостоятельно принимала парацетамол. Обратилась в поликлинику в г. Среднеколымске, при обследовании рентгенологически от 11.08.21 г. и 09.09.21 г. выявлены признаки фиброзно-инфильтративных изменений обоих легких, проходила стационарное антибактериальное лечение. Со слов пациентки, в сентябре 2021 г. перенесла COVID-19.

С 07.02.22 г. по 18.02.22 г. проходила стационарное лечение в ЦУБ по следующим показателям: ХОБЛ, хронический деформирующий бронхит с множественными вторичными бронхоэктазами с обструктивным синдромом, пневмофиброз легких, ДН 2 ст., повышение температуры до 38,2^{0}С, одышка, боли в спине, грудной клетке, затрудненное дыхание, сухой кашель, нарушение сна, общая выраженная слабость. Получила курс противовоспалительной, антибактериальной терапии, ультибро, лонгидаза, бронходилататоры с положительной клинической динамикой.

В марте 2022 г. проходила плановое обследование в РБ№ 1 НЦМ у терапевта, кардиолога, пульмонолога, аллерголога, БФС, ЭХОКГ, РКТ ОГК от 17.03.22 г. Установлен диагноз: Основной: J41.8 Смешанный, простой и слизисто-гнойный хронический бронхит. Фиброзные изменения легких. Поствоспалительные изменения легких. Дыхательная недостаточность 1ст. ЗНО ободочной кишки. Сопутствующий: ГБ 2 стадия, контролируемая АГ, риск ССО 3. Целевой диапозон АД 130-139/70-79 мм рт ст. Не исключается формирующееся легочное сердце. ХСН 2 ФК (NYHA).

По направлению пульмонолога РБ№ 1 НЦМ направлена в ЯРОД онкологу-гинекологу (с учетом ЗНО ободочной кишки в анамнезе от 05.02.2015 г., резекции ободочной кишки от 02.2015 г., ПХТ, 3 к. T3 N0 M0 II а ст.). Рецидива ЗНО не выявлено.

В июне 2022 г. получала стационарное лечение в ЦРБ (бактофлокс, клиндамицин, флуконазол, панангин, мексидол, бородуал, бромгексин, пронпозиция с дренажным массажем), в пульмонологическом отделении ЯРКБ, где бактериоскопически выявлено бактериовыделение (КУМ +1 в мокроте от 19.06.22 г.), переведена 20.06.22 г. в провизорное отделение НПЦ «Фтизиатрия».

При поступлении у пациентки были жалобы на слабость, повышение температуры до 37,7^{0}С, кашель с мокротой, одышку при незначительной физической нагрузке, снижение веса на 5 кг, боли в грудной клетке, нарушение сна.

По КТ ОГК от 19.06.2022 г.: верхние доли легких уменьшены в объеме, в верхних долях и S6 легких на фоне массивных участков уплотнений определяются различных размеров и плотности, деформированные, неравномерно расширенные просветы бронхов с формированием цилиндрических и мешотчатых бронхоэктазов. Полости сообщаются с просветами бронхов, стенки полостей утолщенные. В свободных от участков уплотнений отделах легких прослеживаются фиброзные изменения и очаги средней интенсивности. В базальных сегментах нижних долей участки уплотнений по типу «матового стекла», центрилобулярные перилимфатические очаги обсеменения. Очаги различных размеров малой и средней интенсивности.

ОАК от 27.06.22 г.: лейкоцитоз 12,93 10^9/л, гемоглобин 99,00 г/л, гематокрит 34,40 %, тромбоцитоз до 655, лимфоциты 8,6 %.

Исследование мокроты: люминесцентная микроскопия от 22.06.22 КУМ 2+, ПЦР GX – ДНК МБТ не обнаружено. Идентификационный тест BD MGIT TBc ID – отриц.

Бронхоскопия от 04.07.2022 г.: гнойный эндобронхит ПВДБ, ЛВДБ.

Бактериологический анализ кала от 30.06.22 г. – МЛУ HREEtoOfxPAS.

Химиотерапия корректирована с учетом лекарственной чувствительности – левофлоксацин 500 мг внутривенно капельно, кларитромицин 500 мг, Cs 600 мг внутрь.

Одновременно с назначением химиотерапии подключен сурфактант-БЛ ежедневно ингаляционно по 25 мг на физиологическом растворе 0,9 % № 10 дней, затем 3 раза в неделю 6 недель до еды, всего больная получила 28 доз.

После ингаляций сурфактантом БЛ отмечалось клиническое улучшение в виде облегчения отхождения мокроты, уменьшения кашля и одышки.

В результате проведенного комплексного лечения (получение 50 доз химиотерапии) отмечается положительная клиническая, КТ динамика, достигнута олигобациллярность, лейкоцитоз в крови уменьшился с $18*10^9$/л до $10,2*10^9$/л.

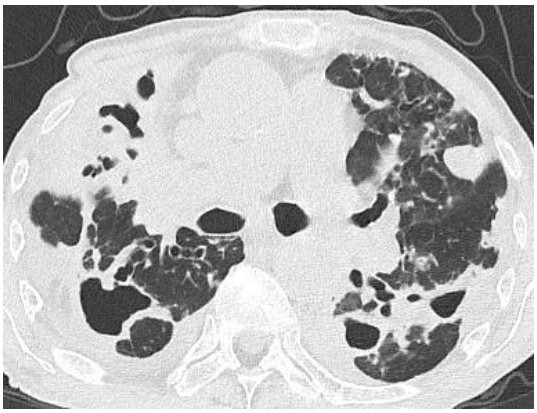

17.03.2022 г.

29.08.2022 г.

Рис. 4. Пациентка Т., КТ ОГК в динамике 5 мес.

Заключение.

Включение в стандартный режим химиотерапии ингаляционного препарата сурфактант-БЛ у пациентов с ТОД с МЛУ МБТ и микбактериоза с подтвержденным НТМБ повышает эффективность лечения в виде улучшения качества жизни: существенно быстрее исчезают такие симптомы интоксикации, как кашель, трудно отделяемая мокрота, одышка, улучшение самочувствия. Рентгенологически – уменьшение размеров полостей распада, рассасывание инфильтративных изменений в легких.

Полученные предварительные данные о положительном эффекте комплексной терапии противотуберкулезными препаратами и сурфактанта-БЛ подтверждают необходимость в продолжении более глубокого и развернутого исследования.

Литература

1. ОАО ГБУ РС (Я) НПЦ «Фтизиатрия» им. Е.Н.Андреева // Основные показатели противотуберкулезной деятельности в Республике Саха (Якутия). Якутск, -2014. С. 12-21.

2. Федеральные клинические рекомендации по диагностике и лечению туберкулеза органов дыхания // Российское общество фтизиатров http://roftb.ru/netcat_files/doks2015/rec3.pdf

3. Федеральные клинические рекомендации по диагностике и лечению туберкулеза органов дыхания с множественной и широкой лекарственной устойчивостью возбудителя // Российское Общество Фтизиатров URL: http://roftb.ru/netcat_files/doks2015/rec2.pdf (дата обращения: 12.09.22).

4. Сурфактант-БЛ (Surfactant-BL) // Vidal URL: https://www.vidal.ru/drugs/surfactant-bl__20810 (дата обращения: 12.09.2022).

5. Сурфактант-БЛ https://www.rlsnet.ru/drugs/surfaktant-bl-14675

References

1. OAO GBU RS(YA) NPC «Ftiziatriya» im. E.N.Andreeva // Osnovnye pokazateli protivotuberkuleznoj deyatel'nosti v Respublike Saha (YAkutiya). YAkutsk, -2014. S. 12-21.

2. Federal'nye klinicheskie rekomendacii po diagnostike i lecheniyu tuberkuleza organov dyhaniya // Rossijskoe obshchestvo ftiziatrov http://roftb.ru/netcat_files/doks2015/rec3.pdf

3. Federal'nye klinicheskie rekomendacii po diagnostike i lecheniyu tuberkuleza organov dyhaniya s mnozhestvennoj i shirokoj lekarstvennoj ustojchivost'yu vozbuditelya // Rossijskoe Obshchestvo Ftiziatrov URL: http://roftb.ru/netcat_files/doks2015/rec2.pdf (data obrashcheniya: 12.09.22).

4. Surfaktant-BL (Surfactant-BL) // Vidal URL: https://www.vidal.ru/drugs/surfactant-bl__20810 (data obrashcheniya: 12.09.2022).

5. Surfaktant-BL https://www.rlsnet.ru/drugs/surfaktant-bl-14675